



## Sığırların Nodüler Ekzantemi (Lumpy Skin Disease)

Abdullah GAZİOĞLU

Bingöl Üniversitesi, Teknik Bilimler Meslek Yüksekokulu, Veterinerlik Bölümü, Bingöl

Sorumlu yazar: a-gazioglu@hotmail.com

Geliş Tarihi: 06.10.2015

Düzeltilme Geliş Tarihi: 12.10.2015

Kabul Tarihi: 16.10.2015

### Özet

Lumpy Skin Disease (LSD), viral bir deri hastalığıdır. Hastalık pseudo-urticaria, sığırların nodüler ekzantemi, neethling ve knopvelsiekte adlarıyla da bilinmektedir. LSD, enfekte hayvanlarda süt verimi ve canlı ağırlık kazancında azalma, abort, damızlık hayvanlarda infertilite ve deri değerinde düşüş nedeniyle ekonomik önemi büyük olan bir hastalıktır. Bu derlemede son yıllarda ülkemizde de görülmeye başlayan Lumpy skin disease hastalığının etiyolojisi, patogenezi, epidemiyolojisi, klinik bulguları, tanısı, tedavisi ve korunması hakkında bilgiler verilmiştir.

**Anahtar kelimeler:** Lumpy Skin Disease, sığır, nodüler ekzantem

## Lumpy Skin Disease

### Abstract

Lumpy Skin Disease (LSD) is a viral skin disease. Disease is known that the names of pseudo-urticaria, bovine nodular exanthema, Neethling and knopvelsiekt. LSD is economically important disease due to the decreased milk yield and body weight gain, abortion, infertility and decline in the value of skin. The information about etiology, pathogenesis, epidemiology, clinical manifestations, diagnosis, treatment and protection of LSD in recent years in our country started seen is given in this review.

**Key words:** Lumpy Skin Disease, cattle, nodular exanthema

### Sığırların Nodüler Ekzantemi (Lumpy Skin Disease)

Lumpy Skin Disease (LSD), viral bir deri hastalığıdır. Ateş, iç organlar, mukoz membranlar ve deride nodüller, zayıflama, lenf yumrularında büyüme, deride ödem ve bazen de ölümle karakterizedir (EFSA, 2015). Hastalık pseudo-urticaria, sığırların nodüler ekzantemi, neethling ve knopvelsiekte adlarıyla da bilinmektedir (Anonim, 2005; Anonim, 2008; Tuppurainen ve Oura, 2012; Al-Salihi, 2014). Ülkemizde Afrika hastalığı olarak ta isimlendirilmektedir. İhbarı mecburi bir hastalıktır (Anonim, 2015).

LSD, enfekte hayvanlarda süt verimi ve canlı ağırlık artışında azalma, abort, damızlık hayvanlarda infertilite (Coetzer, 2004; Anonim, 2008; Vorster ve Mapham, 2008; Body ve ark., 2012; El-Neweshy ve ark., 2013) ve deri değerinde düşüş nedeniyle ekonomik önemi büyük olan bir hastalıktır (Davies, 1991; Tuppurainen ve Oura, 2012; Ahmed ve Dessouki, 2013). Ayrıca hastalık nedeniyle canlı hayvan ve hayvansal ürünlerin ticaretine getirilen

kısıtlamalar, aşılama kampanyaları ve hayvan hareketlerinin geçici olarak sınırlandırılması gibi pahalı kontrol ve eradikasyon önlemleri de önemli finansal kayıplara neden olmaktadır (Uyar ve ark., 2015).

LSD ilk kez 1929 yılında Zambia'da tespit edilmiş ve 1943 yılında enfeksiyöz bir hastalık olarak tanımlanmıştır. 1989 yılına kadar Afrika ile sınırlı olan LSD, son zamanlarda Ortadoğu ve Türkiye'de görülmesinden sonra Asya, Avrupa ve diğer dünya ülkelerini de tehdit etmektedir (Salib ve Osman, 2011; Ahmed ve Dessouki, 2013; OIE, 2014; EFSA, 2015). Son olarak hastalık Avrupa kıtasına yayılarak Yunanistan'da rapor edilmiştir (OIE, 2015).

Hastalık, ülkemizde ilk defa 2013 yılında Kahramanmaraş'ın Göksun ilçesinde ortaya çıkmış olup daha sonra endemik hale gelerek birçok bölgede görülmüştür (FAO, 2013; OIE, 2014; Anonim, 2015; Uyar ve ark., 2015; Gürçay ve ark., 2015).

### **Etiyoloji**

Hastalık, Poxviridae ailesinin Capripoxvirus cinsinde yer alan ve Lumpy Skin Disease Virüsü (LSDV) olarak adlandırılan bir virüs tarafından oluşturulur. Koyun ve keçi çiçek virüsü ile yakın antijenik yapıya sahiptir (Anonim, 2008; Sharawi ve Abd El-Rahim, 2011; Ahmed ve Dessouki, 2013; El-Neweshy ve ark., 2013; EFSA, 2015).

### **Patogenezis**

Etkenin intravenöz, intradermal ve subkutan inokülasyonu ile deneysel enfeksiyonlar oluşturulmuştur. İntravenöz yolla şiddetli generalize enfeksiyon gelişmiştir. İntraepidermal inokülasyonda ise hayvanların sadece % 40-50'sinde tüm lezyonlar gelişmiştir. Subkutan veya intradermal inokülasyondan 4-7 gün sonra bölgesel lenf yumrularında büyüme tespit edilmiştir (Vorster ve Mapham, 2008). Bununla birlikte, deri nodülleri genellikle aşılardan sonraki 7-19. günde görülmüştür (Coetzer, 2004). LSDV kan damarlarının duvarlarında ve lenfatik endotelial hücrelerde makrofajlar, fibroblastlar ve perisitler gibi immun hücrelerde çoğalarak vaskülit ve lenfanjite yol açarlar. Şiddetli vakalarda tromboz ve enfarktüs gelişebilmektedir. Viremi, ilk ateşli reaksiyondan sonra meydana gelmiş ve iki hafta boyunca devam etmiştir. Genç buzağular, emziren inekler ve yetersiz beslenen hayvanlarda, humoral bağışıklığın bozulmasına bağlı olarak hastalık daha ağır seyretmektedir. Klinik olarak iyileşen hayvanlarda ömür boyu bağışık meydana gelir. Enfekte anneden doğan buzağular ise maternal antikorları aldığından dolayı yaklaşık 6 ay bu hastalığa karşı bağışık kalırlar. LSD virüsü deneysel enfekte hayvanlarda ateşin çıkmasından sonra, 11 gün tükürükte, 42 gün semende ve 39 gün nodüllerde tespit edilmiştir (Coetzer, 2004; Al-Salihi, 2014).

### **Epidemiyoloji**

Siğirlara özgü bir hastalık olmasına rağmen, deneysel olarak impala (*Aepyceros melampus*), Thomsons ceylanı (*Gazella thomsonii*) ve zürafada (*Giraffa camelopardalis*) hastalık belirtilerinin ortaya çıktığı görülmüştür (Al-Salihi, 2014; EFSA, 2015). Suudi Arabistan'da antiloplarda (*Oryx leucoryx*) (Coetzer, 2004; EFSA, 2015) ve Güney Afrika'da keseli antiloplarda da (*Antidorcas marsupialis*) tespit edilmiştir (EFSA, 2015; FAO, 2015). Asya mandasında (*Bubalus bubalis*) birkaç vakada bildirilmiştir (Coetzer, 2004; El-Nahas ve ark., 2011; FAO, 2015). Hastalığın klinik olarak koyun ve keçilerde meydana gelmediği bildirilmektedir. Deneysel olarak LSD virüsü ile enfekte edilen koyun ve keçilerde inokülasyon yerinde lokal reaksiyonların meydana geldiği görülmüştür (EFSA, 2015).

Kültür ırkı siğirlar hastalığa daha duyarlıdır. Zebu ve zebu melezlerinin LSDV'ye karşı kısmen dirençli olduğu bildirilmektedir (EFSA, 2015). Hastalığa karşı özellikle ince derili Jersey, Guernsey ve Ayrshire gibi *Bos taurus* ırkı siğirlar, kalın derili *Bos indicus* siğirlarına göre (Anonim, 2008; Gari ve ark., 2011; Body ve ark., 2012), buzağuların da ergin siğirlara göre daha duyarlı olduğu kaydedilmektedir (Anonim, 2008).

Nemli ve sıcak iklim, sinek popülasyonunda ve dolayısıyla alınan virüs miktarı üzerinde etkili olmaktadır (Ali ve ark., 2012; Tuppurainen ve Oura, 2012). İnsidens, ılık ve nemli mevsimlerde yüksek, kuru mevsimlerde düşüktür (Anonim, 2008). Morbidite insekt prevalansı ile hayvan duyarlılığına bağlı olarak %3-85 arasında değişmektedir (Anonim, 2005; Anonim 2008). Hastalığa en duyarlı hayvanlar buzağı ve sağım dönemindeki ineklerdir (Anonim, 2008; Gari ve ark., 2011). Mortalite çoğunlukla %1-3 arasında seyrederken, sekonder enfeksiyonlara bağlı olarak %40'lara kadar yükselebilmektedir (Anonim, 2005; Anonim, 2008; Tuppurainen ve Oura, 2012; Ahmed ve Dessouki, 2013). Ayrıca % 1-7 oranında abortların meydana geldiği bildirilmektedir (Vorster ve Mapham, 2008).

Virüs esas olarak kan emici artropod vektörler tarafından mekanik yolla bulaştırmaktadır (Anonim, 2005; Ali ve ark., 2012; Tuppurainen ve ark., 2013). Bununla birlikte, ağız ve burun akıntıları, süt, semen ve doğrudan temas yoluyla da bulaşma olabilmektedir (Davies, 1991; Anonim 2008). Bazı boğaların semeninde enfeksiyondan 5 ay sonra etken bulunduğu bildirilmektedir (Anonim, 2008). Yapılan çalışmalarda boğa spermasında 42 güne kadar canlı virüse rastlandığı ve 159 güne kadar da etkene ait DNA'nın tespit edildiği bildirilmiştir (Irons ve ark., 2005; EFSA, 2015). Bu nedenle doğal çiftleşme ve suni tohumlama ile bulaşma olmaktadır (Annandale ve ark., 2013). Ayrıca transplasental bulaşma, kontamine yem ve su, kontamine iğnelerin tedavi veya aşılama sırasında kullanılması ile de bulaşma olduğu bildirilmiştir (FAO, 2015).

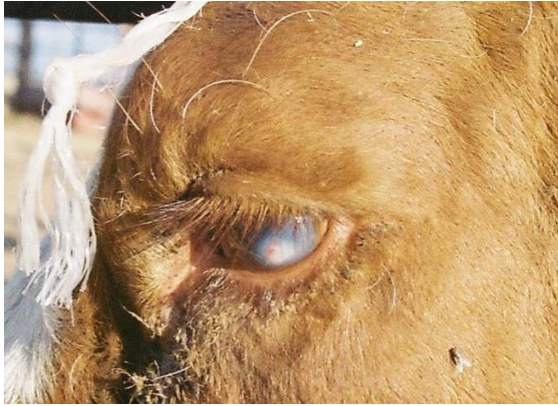İsrail'de 1993 ve 2006'daki salgınlarda enfekte *Stomoxys* türü sineklerin rüzgarın da yardımı ile etkeni Mısır'dan İsrail'e taşıdığından şüphelenilmektedir (EFSA, 2015). Yapılan deneylerde *Stomoxys calcitrans*'ın LSDV'yi taşıdığı belirtilmiştir (Muller ve ark., 2011). Bazı salgınlarda *Aedes* ve *Culex* türü sineklerin tespit edildiği belirtilmektedir (Brenner ve ark., 2006).

Lubinga ve ark. (2014) yılında yaptıkları bir çalışma da; Afrika'da hastalığın vektörleri olarak üç kene türü *Rhipicephalus* (*Boophilus*) *decoloratus* (mavi kene), *Rhipicephalus appendiculatus* (kahverengi kulak kenesi) ve *Amblyomma hebraeum* (bont kene) olarak tespit etmişlerdir. Bu

çalışma, kenelerin virüsün vektörleri olduğunu onaylamıştır.

Hastalığın yayılmasında yabani hayvanların önemli bir rolünün olmadığı kabul edilmektedir (Anonim, 2008).

Doğada uzun süre canlılığını sürdürebilen etken, nekrotik deride 35 gün canlı kalır (Anonim, 2005; Anonim 2008). Güneş ışınlarına karşı duyarlı olan etken, karanlık bölgelerde aylarca canlı kalabilir. Eksi 80 °C'de muhafaza edilen deri nodüllerinde 10 yıl kadar canlılığını sürdürebilen virüs, 55 °C'de 2 saatte, 65 °C'de 30 dakikada yıkımlanır (EFSA, 2015). Kloroform, % 20 eter, %1 formalin, % 2'lik fenol, % 2-3 sodyum hipoklorit, 1/33 oranında sulandırılmış iodeine solüsyonu ve %2'lik Virkon'a karşı duyarlıdır (Anonim, 2008; EFSA 2015).



Resim 1. Korneada keratitis (FAO 2015).

### Klinik Bulgular

LSD akut, subakut veya kronik karakterde olup, sporadik veya epizootik olarak seyrederek (Anonim, 2008; EFSA, 2015).

Bulgular konakçı duyarlılığı, etken miktarı ve bulaşma yolu ile ilişkilidir. İnkubasyon süresi 2-4 hafta kadar olan hastalıkta deneysel inokülasyonlardan 6-9 gün sonra ateşin yükseldiği ve ilk lezyonların inokülasyondan 4-20 gün sonra şekillendiği bildirilmektedir (Anonim, 2005; Anonim, 2008; Tuppurainen ve Oura, 2012; Al Salih ve Hassan, 2015).

İlk bulgu olarak 40-41,5 °C bifazik bir ateş görülmektedir (Anonim, 2005; Anonim, 2008; Al Salih, 2014; Gürçay ve ark., 2015). Dört haftaya kadar devam edebilen ateş hastalık iyileşinceye kadar da sürebilmektedir. Hayvanlarda depresyon, iştahsızlık, salya akıntısı, göz ve burun akıntısı, tüylerde kabarma ve sütün aniden kesilmesi gibi bulgulara rastlanılmaktadır (Anonim, 2005; Anonim, 2008; Uyar ve ark., 2015). Rinitis, konjunktivitis ve keratitis şekillenebilir (Resim 1). Korneal opasite, körlük ve konjunktivada ülseratif lezyonlar görülür. Başlangıçta seröz olan salya ve gözyaşı akıntısının

mukopurulent yapıya dönüştüğü bildirilmiştir (Anonim, 2008; Kumar, 2011; Body ve ark., 2012; EFSA, 2015).

Genellikle ateş meydana geldikten 2 gün sonra deri ve mukozalarda 1-5 cm çapında nodüller şekillenmektedir (Anonim, 2005; Anonim, 2008; FAO, 2015). Nodüller vücudun daha çok sırt, ayaklar, meme, skrotum, göz kapakları, kulak altları, kuyruk, ağız ve burun mukozasında görülmektedir (Resim 2) (Anonim, 2005; Anonim, 2008; Uyar ve ark., 2015). Lezyonlar dil, penis, vajina ve vestibulumda da şekillenebilmektedir. Nodüllerin içleri başlangıçta sıvı ihtiva etmesine rağmen, daha sonraki dönemlerde epidermis, dermis, derialtı doku ve bazen kas tabakasına nüfuz eden ve Sit-fasts olarak adlandırılan daha koyu renkli karakteristik bir nekroz odağına dönüşmektedir. Lezyonlar, çoğunlukla sekonder bakteriyel enfeksiyonlar ile komplike ve sinek larvaları ile istila olabilir. Nodüller sindirim sistemi organları, burun boşluğu, gırtlak, trakea ve akciğerlerde de meydana gelebilir (Anonim, 2005; Anonim, 2008; EFSA, 2015). Lezyonların larinks ve trachea'da oluşması halinde, öksürme ve hırıltılı solunum görülebilmektedir (Al-Salihi, 2014; EFSA, 2015). Bazı vakalarda plöritis ve pnömoni şekillendiği ve mediastinal lenf yumrularının büyüdüğü görülmektedir (Anonim, 2005; Anonim, 2008; EFSA, 2015).

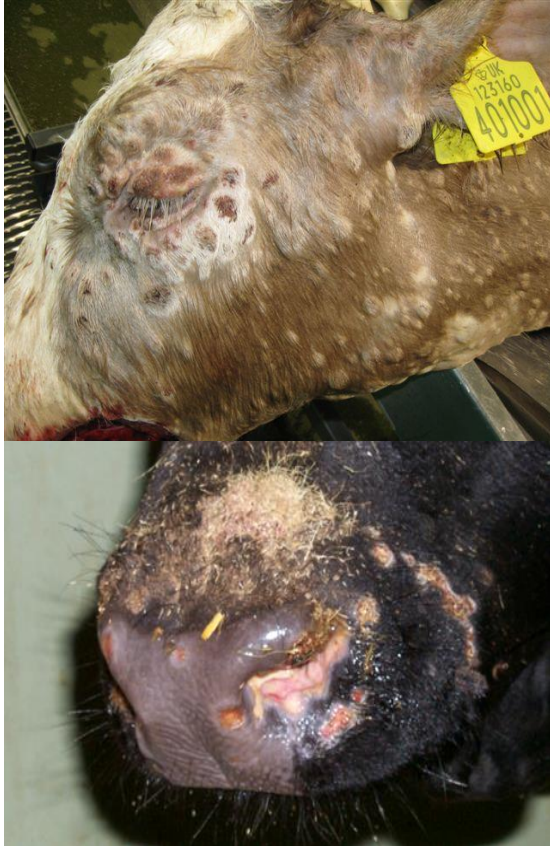Tendonlarda yangı, nekroz veya bacaklarda şekillenen ciddi ödem sonucu topallık gelişebilmektedir (Coetzer, 2004; Anonim, 2008; Vorster ve Mapham, 2008). Derinin etkilenen bölgelerindeki yüzeysel lenf yumruları (mandibular, preskapular ve prefemoral) normal boyutlarının 4-10 katına kadar çıkabilmektedir (Anonim, 2005; Uyar ve ark., 2015; Gürçay ve ark., 2015).

Gebe hayvanlarda ateşe bağlı abort şekillenebilir. İleri gebelik döneminde enfekte olmuş sığırdan LSD lezyonlu buzağı doğduğu bildirilmiştir (Anonim, 2005; Anonim, 2008). İnekler LSD'den birkaç ay sonrasına kadar östrusa gelmeyebilmektedirler (Anonim, 2005).

Üreme organlarındaki lezyonlar veya yüksek ateşe bağlı olarak boğalarda kısırılık meydana gelebilir (Anonim, 2005; Anonim, 2008). Genç boğalar geçici ve sürekli infertil kalabilirler. Virüs semen ile uzun süre saçılabilir (Gürçay ve ark., 2015).

Hastaların çoğu birkaç ay içinde (genellikle 4-6 hafta) kendiliğinden iyileşirken, bir kısmı da ölmektedir. Bazı deri lezyonlarının iyileşmesi 1-2 yıl sürebilmektedir. İyileşen lezyonların yerinde genellikle yara izi kalmaktadır (Anonim, 2005; Anonim, 2008). Bazı akut olaylarda gerdan, döş, bacaklar, meme, skrotum ve vulva gibi vücudun ventral bölgelerinde deri altı ödemler gelişir.

Bununla birlikte memede ödemli ve nekrotik lezyonlar mastitise neden olmaktadır (EFSA, 2015).



**Resim 2.** Baş ve boyun bölgesi ile buruna yerleşmiş yaygın deri nodülleri (FAO, 2015)

### **Nekropsi**

Nekropside, özellikle abomazum başta olmak üzere sindirim kanalı, akciğer, karaciğer, böbrek, dalak, uterus, idrar kesesi ve testislerde nodüler ülseratif lezyonlar, plöritis ve mediastinal lenf yumrularında büyüme görülmektedir (Anonim, 2008).

Histolojik olarak dermiste vaskülitis, trombozis, infarksiyon, makrofaj, lenfosit ve eozinofilleri içeren hücre infiltrasyonları, epidermiste nekroz ve skuamoz epitel hücrelerinde balonumsu dejenerasyon ve akut olgularda intrasitoplazmik inklüzyon cisimcikleri saptanan karakteristik bulgulardır (Coetzer, 2004; Vorster ve Mapham, 2008).

### **Tanı**

Hastalığın teşhisi, çoğunlukla karakteristik klinik belirtilere göre yapılmaktadır. Hastalık klinik olarak; pseudo lumpy skin disease (Bovine Herpes

Virüs), koriza gangranoza bovum, sığırların viral diyare/ mukozal hastalığı, besnoitiosis, demodicosis, dermatophylosis, ringworm, insekt veya kene ısırması, hypoderma bovis enfestasyonu, fotosensitizasyon, bovine papuler stomatitis, ürtiker ve deri tüberkülozu ile karıştırılabilmektedir (Anonim, 2008; Al-Salihi, 2014; Uyar ve ark., 2015; FAO, 2015).

Bu hastalıklardan ayırımında; histopatoloji ve immunhistokimyasal bulgular ile etken izolasyonu ve identifikasyonu, serolojik teknikler ve virüse ait genetik materyal (DNA ya da RNA) veya proteinlerin saptanmasını sağlayan PCR (Polymerase Chain Reaction) gibi yöntemler yaygın olarak kullanılmaktadır (Brenner ve ark., 2006; Babiuk ve ark., 2008; El-Kholy ve ark., 2008; Body ve ark., 2012; Tageldin ve ark., 2014).

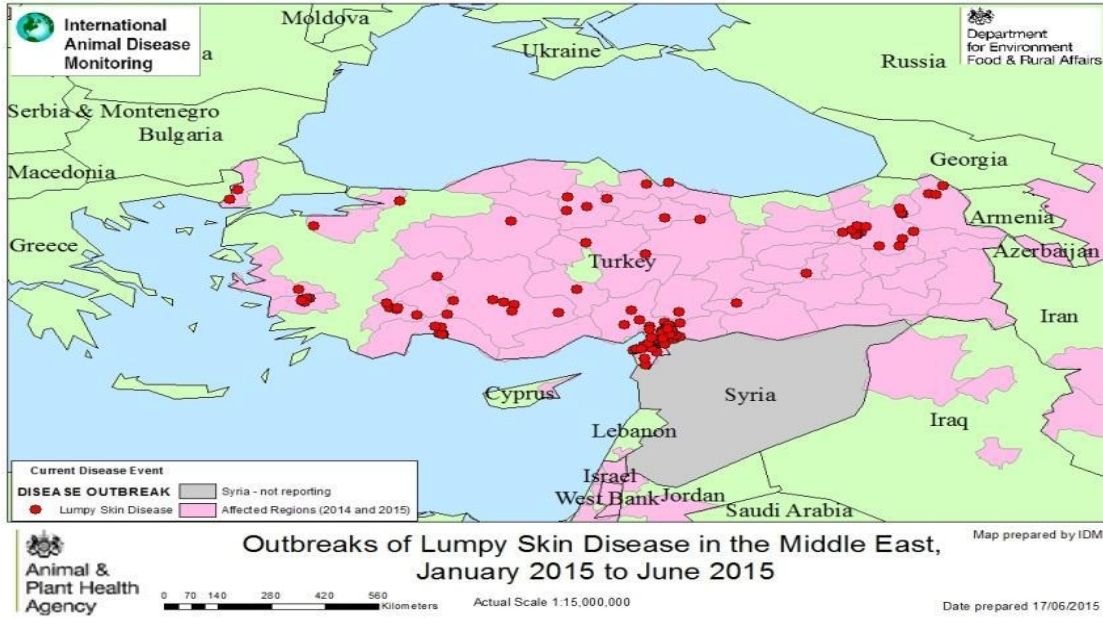
Virüs, hastalığın viremi döneminde EDTA'lı veya heparinli kandan da izole edilebilir. Ancak generalize lezyonlar şekillendikten 4 gün sonra etkenin kandan izole edilmesinin mümkün olmadığı belirtilmektedir. LSD'nin laboratuvar teşhisinde materyal olarak deri nodülü, biyopsi materyali, kan, semen ve süt kullanılmaktadır (Sharawi ve Abd El-Rahim, 2011; Body ve ark., 2012).

### **Tedavi**

Hastalığın tedavisi yoktur. Ancak hayvanlarda meydana gelen komplikasyonlar ve sekonder bakteriyel enfeksiyonlara karşı semptomatik tedavi olarak geniş spektrumlu antibiyotik, antienflamatuar ilaçlar veya vitaminler kullanılmaktadır. Bu amaçla; oksitetrasiklin (1ml/10kg dozunda, tek doz intramüsküler), levamisol (10 ml deri altı), metamizol (20 ml, günde iki kez intravenöz) ve diklofenak sodyum (12 ml, günde bir defa kas içi) enjekte edilerek ateş düşene kadar tedaviye devam edilebileceği bildirilmiştir (Salib ve Osman, 2011; Al-Salih, 2014). Ayrıca, deksametazon, penisilin-streptomisin, neomisin, sulfaguanidin, vitamin A, D ve E, pektin, kaolin, kalsiyum, magnezyum, antiseptik solüsyonlar (Betadine) gibi ilaçlar meydana gelen komplikasyonlar için kullanılmaktadır (Salib ve Osman, 2011).

### **Kontrol ve Eradikasyon**

Hastalığın kontrolünün sağlanması için vektörlerle mücadele ve aşılama yapılmalıdır (Anonim, 2015; EFSA, 2015).



**Resim 3.** 2015 Ocak ve Haziran ayları arasında Türkiye'deki salgınlar (DEFRA, 2015).

Vektör mücadelesi amacıyla, su birikintileri ve bataklıkların ekosisteme zarar vermeyen fakat güçlü larvasidal etkili ürünlerle uygun aralıklarla ilaçlama yapılmalıdır. Yetiştiriciler, ahır ve ağılların pencerelerine sinek teli takmalı, dışkı yığınlarını ahır ve ağıllardan mümkünse en az 50 metre uzakta toplamalı ve üzerlerini plastik bir örtü ile kapatmalı ve hayvanlar geceleri kapalı yerlerde muhafaza edilmelidir. Etkin vektör kontrolü için hayvanlara endoksitler veya klasik insektisitler uygulanmalıdır (Anonim, 2015).

Siğirilerin nodüler ekzantemi hastalığına karşı yapılacak aşılama, vektörün aktif olduğu dönemden önce tamamlanmalı, aşım dönemlerinde, gebeliğin ilk yarısında ve hastalıklı sürülerde aşı uygulanmamalıdır. Enjeksiyon uygulamalarında, mekanik bulaşmaların engellenmesi için gerekli sanitasyon kurallarına özen gösterilmelidir. Hastalık tespit edilen yerlerde 28 gün süreyle karantina uygulanmalıdır (Anonim, 2015).

Endemik bölgelerde aşılama başarı ile uygulanmaktadır. Türkiye'de Bakırköy SPPV Suşu (3-4 koyun dozu) kullanılmaktadır (FAO, 2015). Siğirlere 3 aylıktan itibaren 3 koyun keçi dozu çiçek aşısı uygulanır (Anonim, 2015).

Son zamanlarda Lumpyvax ve Lumpy Skin Disease Vaccine aşılıları gibi çeşitli ticari aşılarda kullanılmaktadır (FAO, 2015).

Sonuç olarak, son yıllarda görülen iklim değişiklikleri nedeniyle vektörel hastalıkların görülme alanı ve yayılma hızı değişmiş, bu nedenle de ülkemiz hayvan sağlığı LSD için daha çok riskli hale gelmiştir (Anonim, 2015). Suriye ve Irak'taki savaşlar nedeniyle ülkemize milyonlarca mülteci

akını olmuş ve kontrolsüz olarak çok sayıda hayvan ülkemize girmiştir. DEFRA'nın 2015 verilerine göre ülkemiz endemik hale gelmiştir (Resim 3).

#### Kaynaklar

- Ahmed, AM. and Dessouki, AA. 2013. Abattoir-based survey and histopathological findings of lumpy skin disease in cattle at Ismailia abattoir. *Int J Biosci Biochem Bioinforma*, 3: 372-375.
- Ali, H., Ali, A., Atta, MS. and Cepica, A. 2012. Common, emerging, vector-borne and infrequent abortogenic virus infections of cattle. *Transbound Emerg Dis*, 59: 11-25.
- Al-Salihi, KA. 2014. Lumpy skin disease: Review of literature. *MRSVA*, 3 (3): 6-23.
- Al-Salihi, KA. and Hassan, IQ. 2015. Lumpy Skin Disease in Iraq: Study of the Disease Emergence. *Transbound Emerg Dis*, 62 (5): 457-62.
- Annandale, CH., Holm, DE., Ebersohn, K. and Venter, EH. 2013. Seminal Transmission of Lumpy Skin Disease Virus in Heifers. *Transbound Emerg Dis*, 61: 443-448.
- Anonim. 2005. Lumpy skin disease (Pseudo-urticaria, Neethling virus disease, Exanthema nodularis bovis, Knopvelsiekte). [http://www.vet.uga.edu/vpp/gray\\_book/Handheld/lsd.htm](http://www.vet.uga.edu/vpp/gray_book/Handheld/lsd.htm). 02.09.2015.
- Anonim. 2008. "Lumpy skin disease, Neethling, Knopvelsiekte". [http://www.cfsph.iastate.edu/Factsheets/pdfs/lumpy\\_skin\\_disease.pdf/](http://www.cfsph.iastate.edu/Factsheets/pdfs/lumpy_skin_disease.pdf/) 02.09.2015.
- Anonim. 2015. Gıda, Tarım ve Hayvancılık Bakanlığı Gıda ve Kontrol Genel Müdürlüğü Hayvan

- Hastalıkları ile Mücadele ve Hayvan Hareketleri Kontrolü Genelgesi (Genelge 2015/04).
- Babiuk, S., Bowden, TR., Parkyn, G., Dalman, B., Manning, L., Neufeld, J. Embury-Hyatt, C. Cops, J. and Boyle, DB. 2008. Quantification of lumpy skin disease virus following experimental infection in cattle. *Transbound Emerg Dis.* 55: 299-307.
- Body, M., Singh, KP., Hussain, MH. Al-Rawahi, A., Al-Maawali, M., Al-Lamki, K. and Al-Habsy, S. 2012. Clinicohistopathological findings and PCR based diagnosis of lumpy skin disease in the Sultanate of Oman. *Pak Vet J*, 32: 206-210.
- Brenner, J., Haimovitz, M., Oron, E., Stram, Y., Fridgut, O., Bumbarov, V., Kuznetzova, L., Oved, Z., Wasserman, A., Garazzi, S., Perl, S., Lahav, D., Edery, N. and Yadin, H. 2006. Lumpy skin disease (LSD) in a large dairy herd in Isreal. *Israel J Vet Med*, 61: 73-77.
- Coetzer, JAW. 2004. Lumpy skin disease, in: Infectious diseases of livestock, edited by Coetzer, J.A.W. & Tustin, R.C. Cape Town: Oxford University Press Southern Africa, 2: 1268-1276.
- Davies, FG. 1991. Lumpy skin disease, an African capripoxvirus disease of cattle. *Br Vet J*, 147: 489-503.
- DEFRA (Department for Environment Food & Rural Affairs) 2015. Lumpy Skin Disease in Turkey (European side).. [https://www.gov.uk/government/uploads/system/uploads/attachment\\_data/file/437163/poa-lumpy-skin-turkey-201506.pdf](https://www.gov.uk/government/uploads/system/uploads/attachment_data/file/437163/poa-lumpy-skin-turkey-201506.pdf) 05.09.2015.
- EFSA (European Food Safety Authority) AHAW Panel (EFSA Panel on Animal Health and Welfare), 2015. Scientific Opinion on Lumpy Skin Disease. *EFSA Journal*; 13 (1): 3986. <http://www.efsa.europa.eu/en/efsajournal/doc/3986.pdf>. 02.09.2015
- El-Nahas, E., El-Habbaa, A., El-bagoury, G. and Radwan, ME. 2011. Isolation and Identification of Lumpy Skin Disease Virus from Naturally Infected Buffaloes at Kaluobia, Egypt. *Global Veterinaria*, 7: 234-237.
- El-Neweshy, MS., El-Shemey, TM. and Youssef, SA. 2013. Pathologic and immunohistochemical findings of natural lumpy skin disease in Egyptian Cattle. *Pak Vet J*, 33: 60-64.
- El-Kholy, AA., Soliman, HMT. and Abdelrahman, KA. 2008. Polymerase chain reaction for rapid diagnosis of a recent lumpy skin disease virus incursion to Egypt. *Arab J Biotechnol*, 11: 293-302.
- FAO. (Food and Agriculture Organization of the United Nations) 2013. Emergence of lumpy skin disease in the Eastern Mediterranean Basin countries. FAO Regional Office for the Near East (FAO-RNE). *Empres Watch*, 29.
- FAO, 2015. Lumpy Skin Disease. 02.09.2015.
- Gari, G., Bonnet, P., Roger, F. and Waret-Szkuta, A. 2011. Epidemiological aspects and financial impact of lumpy skin disease in Ethiopia. *Preventive Veterinary Medicine*, 102: 274-283.
- Gürçay, M., Sait, A., Parmaksız, A. ve Kılıç, A. 2015. Türkiye’de Lumpy Skin Disease Virus Enfeksiyonunun Klinik Bulgular ve PCR Yöntemi İle Saptanması. *Kafkas Üniversitesi Veteriner Fakültesi Dergisi*, 21 (3): 417-420.
- Irons, PC., Tuppurainen, ES. and Venter, EH. 2005. Excretion of lumpy skin disease virus in bull semen. *Theriogenology*, 63: 1290-1297.
- Kumar, SM. 2011. An outbreak of lumpy skin disease in a Holstein dairy herd in Oman: A clinical report. *Asian J Anim Vet Adv*, 6: 851-859.
- Lubinga, JC., Clift, SJ., Tuppurainen, ES., Stoltz, VH., Babiuk, S., Coetzar, JA. and Venter, EH. 2014. Demonstration of lumpy skin disease virus infection in *Amblyomma hebraeum* and *Rhipicephalus appendiculatus* ticks using immunohistochemistry. *Ticks Tick Borne Dis*, 5 (2):113-20.
- Muller, GC., Hogsette, JA., Kravchenko, VD., Revay, EE. and Schlein, Y. 2011. New records and ecological remarks regarding the tribe Stomoxyini (Diptera: Muscidae) from Israel. *Journal of Vector Ecology*, 36: 468-470.
- OIE (Office International des Epizooties). 2014. Lumpy skin disease, Turkey. [http://www.oie.int/wahis\\_2/public/wahid.php/Reviewreport/Review?reportid=14106](http://www.oie.int/wahis_2/public/wahid.php/Reviewreport/Review?reportid=14106), 02.09.2015.
- OIE (Office International des Epizooties). 2015. Lumpy skin disease, Greece. [http://www.oie.int/wahis\\_2/public/wahid.php/Reviewreport/Review?page\\_refer=MapFullEventReport&reportid=18589](http://www.oie.int/wahis_2/public/wahid.php/Reviewreport/Review?page_refer=MapFullEventReport&reportid=18589) 04.09.2015.
- Salib, FA. and Osman, AH. 2011. Incidence of lumpy skin disease among Egyptian cattle in Giza Governorate, *EgyptVeterinary World*, 4 (4): 162-167.
- Sharawi, SS. and Abd EL-RAhim IH. 2011. The utility of polymerase chain reaction for diagnosis of lumpy skin disease in cattle and water buffaloes in Egypt. *Rev Sci Tech Off Int Epizoot*, 30: 821-830.
- Tageldin, MH., Wallace, DB., Gerdes, GH., Putteril, JF., Greyling, RR., Phosiwa, MN., Al Busaidy, RM. and Al Ismaily, SI. 2014. Lumpy skin

- disease of cattle: An emerging problem in the Sultanate of Oman. *Trop Anim Health Prod*, 46: 241-246.
- Tuppurainen, ESM. and Oura, CAL. 2012. Review: Lumpy Skin Disease: An Emerging Threat to Europe, the Middle East and Asia. *Transbound Emerg Dis*, 59: 40-48.
- Tuppurainen, ES., Lubinga, JC., Stoltsz, WH., Troskie, M., Carpenter ST, Coetzer JA, Venter, EH. and Oura, CA. 2013. Mechanical transmission of lumpy skin disease virus by *Rhipicephalus appendiculatus* male ticks. *Epidemiology and Infection*, 141: 425-430.
- Uyar, A., Yener, Z., Yıldırım, S. ve Keleş, ÖF. 2015. Holştayn Bir İnekte Lumpy Skin Disease (Nodüler Ekzantem) Olgusu. *Fırat Üniversitesi Sağlık Bilimleri Dergisi*, 29 (1): 49-53.
- Vorster, J H. and Mapham, P H. 2008. Lumpy skin disease. *Livestock Health and Production Review. Jaargang*, 1: 16-21.